

***Estudio Prospectivo sobre la detección de ganglio centinela en cáncer pelviano:
Primer serie de casos en Argentina usando Verde Indocianina (ICG)***

Palabras clave: Ganglio centinela, cáncer de endometrio, cáncer de cuello, azul isosulfan, verde de indocianina, ICG.

Los autores no poseen conflictos de interés

Resumen

Objetivo

Comparar la tasa de detección de ganglio centinela en la estadificación quirúrgica en pacientes con cáncer de endometrio y cérvix, utilizando dos tipos de colorantes (azul isosulfán y verde indocianina). Secundariamente, determinar los lugares mas frecuentes de localización y efectos adversos en relación a la inyección de colorantes. En los casos que se realizo linfadenectomía posterior se analizo la concordancia del centinela con la biopsia diferida

Métodos

Estudio prospectivo no randomizado que incluyó pacientes con diagnostico de carcinoma de cérvix y de endometrio de todos tipos y grados histológicos. Protocolo y consentimiento fueron aprobados por el comité de revisión institucional y se encuentran inscriptos en el registro nacional de investigaciones en salud (RENIS). En un primer grupo utilizamos 1 ml de azul de isosulfán (AI) 1%. En el segundo grupo 1,25mg/ml de Verde indocianina (ICG) provista por el Laboratorio Bacon para uso dentro de protocolo RENIS. La técnica fue estandarizada: inyección cervical en hora 3 y hora 9, 1ml superficial y profundo. Con posibilidad de reinyección en el caso que no se identificara el ganglio o canalículo en la hemipelvis evaluada.

Resultados

Se incluyeron 68 pacientes entre junio de 2015 y junio de 2018, de las cuales 4 fueron excluidas por morbilidad intraoperatoria y recomendación del anestesiólogo. En 36 pacientes se utilizo AI: 20 tenían carcinoma de endometrio de bajo riesgo, 16 de alto riesgo. En 28 pacientes utilizamos ICG: 8 carcinoma de endometrio de alto riesgo y 10 de bajo riesgo. Diez pacientes tenían diagnostico de carcinoma de cérvix. Se realizó linfadenectomía pelviana posterior en pacientes con carcinoma de endometrio de alto riesgo y cáncer de cérvix. La detección de al menos un GC fue del 94,4% para el azul (34/36) y de 96,4% para el ICG (27/28). La tasa de detección bilateral fue del 75% (27/36) para el azul y 96,4% (27/28) para ICG (p:0,018). La localización principal fue región obturatriz. No se reportaron efectos adversos serios. Se evaluaron 188 GC (98 derechos y 90 izquierdos), de los cuales 87 fueron con ICG. Y fueron estudiados 267 ganglios no centinelas fueron evaluados. El Estudio anátomo-patológico final informó: 8 macro metástasis (8/188 4,2%) y 2 micro metástasis (2/188 1,06%). Todos estos en casos de GC con ICG. Una paciente con GC bilateral positivo presento 7 ganglios aórticos patológicos. Ningún GC con azul fue positivo. Una paciente estudiada con azul grupo presentó un ganglio aórtico positivo con GC y linfadenectomía pelviana negativo. Cuando se analizaron estos resultados solo con el colorante ICG, encontramos que la incidencia de macro metástasis fue 9,1% y micro 2,2%. No se reportaron falsos negativos

Conclusión

Esta es la primera experiencia en el país en comparar la tasa de detección de GC entre dos colorantes incluyendo ICG. Encontramos una alta tasa de detección con ambos, pero una significativa superioridad del ICG en la detección bilateral (p:0,018), lo cual es coincidente con publicaciones recientes. Con estudios mas concluyentes que demuestren que las decisiones puedan tomarse a partir la biopsia de GC, podremos evitar la morbilidad asociada a la linfadenectomía sin afectar la capacidad de detección de metástasis ganglionares

Abstract

Objective

To compare detection rate of sentinel lymph node (SLN) mapping in endometrial and cervical cancer using isosulfán blue and indocyanine green as marker. Secondary end points were adverse effect and intraoperative localization. In cases where lymphadenectomy was performed, we analysed its results with the deferred biopsy of the SLN

Methods

Prospective non randomized study that included patients with all types and histological grades of endometrial and cervical cancer. This protocol and the informed consent were approved by the IRB and was inscribed in Health National Research Register (RENIS). In the 1st group of patients we used 1ml of isosulfan blue 1%. In the 2nd group we used 1,25 mg/ml cervical injection of ICG (Bacon lab) . The technique was standardized: cervical injection at 3 and 9 o'clock, 1 ml superficially and deep.

Results

68 patients were included between Jun 2015-march 2018. 4 were excluded. In 36 patients we used isosulfan blue. In 36 patients we used Isosulfan blue. Twenty had low risk endometrial carcinoma and 16 high risk. In 28 patients we used ICG: 8 had low risk endometrial carcinoma and 10 high risk. Ten patients in ICG group had cervical cancer. In the high risk group of endometrial cancer and all cervical cancer we performed SNL plus lymphadenectomy. At least one SLN was found in 94,4% for both isosulfan (34/36) and ICG (27/28). Bilateral detection rate was 75% and 94,4% respectively (p:0,018). Most frequent localization was obturator basin. No serious adverse effect was reported. Were evaluated 188 SLNs (98 right, 90 left) of which ICG detected 87, and 267 non SLN were evaluated. Final pathology of SLN's show: 8 macrometastases (8/188 4,2%) and 2 micrometastases (2/188; 1,06%). These were all identified with ICG in endometrial cancer. When analysing only green SLNs the incidence of macrometastases was 9,1% and micrometastases was 2,2 %. No false negative SLN was found.

Conclusion

This is the first experience in Argentina in one centre to compare the detection rate between two dyes that includes ICG. We found high detection rate in both cases, but significant higher bilateral detection rate with ICG (p:0,018) in concordance with recent publications. With conclusive studies that prove that final decisions can be made based on the SLN biopsy, long and morbid lymphadenectomies could be omitted in the future without missing the rate of Lymph node metastasis detection.

Introducción

La biopsia de ganglio centinela ha demostrado en múltiples tipos de cáncer, ser una opción segura para la detección de metástasis ganglionares, como en carcinoma de mama, gástrico y melanoma¹. En tumores ginecológicos fue descrito por primera vez por el Dr. Charles Levenback en 1994 en carcinoma de vulva²

En carcinoma de cérvix, el compromiso ganglionar es el factor pronóstico más importante, condicionando el agregado de tratamiento adyuvante. Por esta razón el tratamiento estándar incluye siempre la linfadenectomía pelviana sistemática. La incidencia de metástasis en estadios iniciales es del 15-20%, por lo que hasta un 85% de las pacientes serán sometidas a la linfadenectomía de manera innecesaria³, aumentando el riesgo de complicaciones en relación al procedimiento: sangrados, lesiones nerviosas, linfedema y eventos trombóticos.

Con respecto al carcinoma de endometrio, aunque la mas reciente estadificación FIGO incluye la evaluación ganglionar, el rol la linfadenectomía sigue siendo discutido. En estadios iniciales la incidencia de metástasis linfática es del 5% según reportes, pudiendo llegar a un 40 % dependiendo de la invasión miometrial y el grado histológico. El beneficio potencial de la detección de metástasis ganglionar en el grupo de bajo riesgo estaría relacionado con poder ofrecer a este tipo de pacientes un tratamiento adyuvante ajustado a su estadio⁴.

Mientras en tumores como en vulva el uso de ganglio centinela es rutinario en carcinoma de cérvix y endometrio aun se espera la publicación de mayor numero estudios que coloquen a esta técnica como un estándar de tratamiento.

Existen diversas estrategias en relación a la técnica quirúrgica (inyección cervical, en fondo uterino, en endometrio vía histeroscópica) y los marcadores usados: azul patente, azul isosulfan (AI), sustancias radioactivas, verde indocianina (ICG) con diferentes tasas de detección según combinación utilizada. La inyección a nivel cervical a demostrado lograr buenas tasas de detección⁵, aun en el carcinoma de endometrio. Inclusive pueden usarse varias vías de inyección, pero se sugiere siempre incluir la inyección cervical⁶.

En relación al tipo de marcador, existe una tendencia a nivel de mundial del uso de ICG, el cual ha demostrado mayores tasas de detección bilateral usado como único colorante en comparación con el resto⁷. Para realizar la detección de ganglios mediante la inyección de verde indocianina es necesario contar con un equipo con cámara y luz que tengan infrarrojo ya que este colorante se estimula y detecta solo con esta frecuencia de onda. Este trabajo fue realizado con una torre de laparoscópica Storz Spies y el ICG fue provisto y producido localmente por el laboratorio Bacon (Buenos Aires, Argentina) dentro de protocolo aprobado por el Registro Nacional de Investigaciones en Salud (RENIS) para este fin.

Métodos

Estudio prospectivo no randomizado que incluyó pacientes con diagnostico de carcinoma de cérvix y de endometrio de todos tipos y grados histológicos.

El protocolo y consentimiento fueron aprobados por el comité de revisión institucional y se encuentran inscriptos en el registro nacional de investigaciones en salud (RENIS).

Todas las pacientes firmaron consentimiento informado especial para ingresar al protocolo. En los casos que se uso ICG, el laboratorio Bacon apporto para este estudio una ampolla por paciente de 25 mg de liofilizado de verde de indocianina para uso exclusivo dentro de protocolo de investigación.

Se creo para este estudio una base de datos que respeta la ley nacional de protección de datos.

El objetivo primario fue comparar la tasa de detección del ganglio centinela (GC) en la estadificación quirúrgica en pacientes con cáncer ginecológico de endometrio y cérvix utilizando dos tipos de colorantes. Secundariamente, determinar los lugares mas frecuentes de localización y efectos adversos en relación a la inyección de colorante.

En los casos que se realizo linfadenectomía posterior como carcinoma de endometrio de alto riesgo y cáncer de cuello uterino se analizo la concordancia del centinela con la biopsia diferida

Se excluyeron pacientes con comorbilidades que contraindiquen la cirugía: alergia conocida a colorantes vitales así como antecedente de linfadenectomía o radioterapia pelviana previa o negación expresa a participar del estudio.

Técnica operatoria:

En un primer grupo utilizamos 4 ml. de azul de isosulfán 1%. Inyección cervical luego del acceso a cavidad abdominal, 1ml profundo y superficial en hora 3 y hora 9 con aguja 18G. Por la corta vida media del colorante en el sistema linfático (20 minutos), se identifico primero el ganglio de una hemipelvis y sin resecarlo se procedió a la identificación del ganglio de la otra hemipelvis.

En el Segundo grupo utilizamos una concentración de 1,25mg/ml de ICG, la cual se logra al diluir la ampolla de 25 mg de liofilizado estéril en 20 ml de agua destilada estéril. Se prefiere el agua destilada a la solución fisiológica por reportes de precipitados de la solución que podrían causar efectos adversos. Un total de 4 ml. fue inyectado en el cérvix, 1ml superficial y 1 ml profundo en hora 3 y hora 9 de cada lado del cuello (Fig. 1). Para el caso de las pacientes con ICG, no fue necesario la búsqueda rápida por lados ya que la vida media es mayor.

Se considero dentro del protocolo la posibilidad de reinyección en el caso que no se identificara el ganglio o canalículo en la hemipelvis evaluada.

En todos los casos de ICG, se uso una plataforma de laparoscopia Storz SPIES para la visualización de los ganglios linfáticos. En los casos que había indicación de cirugía abierta por tamaño uterino se realizo primero la detección de centinela por laparoscópica y luego la conversión para completar la estadificación.

Se considero como ganglio centinela a los ganglios marcados con colorante (Fig. 2) o aquellos en lo que se pudiera ver claramente un canalículo aferente. Se tuvieron en cuenta para el análisis solamente a aquellos en que la biopsia diferido mostró tejido linfático.

La estadificación quirúrgica para las pacientes con cáncer de endometrio se continuo según características y factores de riesgo de cada paciente: en pacientes con carcinoma de endometrio con histología de alto riesgo (G3, serosos papilares, células claras) o infiltración miometrial mayor al 50% en congelación se realizó linfadenectomía pelviana y lumboaórtica. En pacientes con tumores mayor a 2 cm con infiltración tumoral (IM)

menor al 50% realizamos ganglio centinela y linfadenectomía pelviana y en aquellas con tumores G1/G2 con IM menor al 50% realizamos para este estudio solo la detección de ganglio centinela. Se realizó ganglio centinela con posterior linfadenectomía pelviana sistemática en todas las pacientes con carcinoma de cérvix.

Evaluación anatomía patológica:

En el servicio de patología los ganglios enviados fueron fijados en formol. Se procesaron de manera habitual en el laboratorio y se incluyeron en parafina.

Un médico anatómo-patólogo con experiencia previa en evaluación de GC realizó el análisis de los ganglios centinelas y no centinelas. A Todos los centinelas se les realizó cortes seriados de 5 micras de espesor en 3 diferentes niveles del taco en parafina. Se colorearon con tinción de rutina de hematoxilina eosina y se evaluaron todos los cortes al microscopio. A los centinelas sin enfermedad macroscópica se realizó un corte adicional del taco en parafina sobre el que se practicaron técnicas de inmunomarcación con citoqueratina AE1 -AE3 para detectar la presencia de enfermedad de bajo volumen tumoral como micrometástasis y células tumorales aisladas.

Micrometástasis se definió como compromiso tumoral entre 0,2-2mm y células tumorales aisladas a la presencia de células o grupos celulares menores a 0,2mm.

Resultados

Se incluyeron 68 pacientes entre junio de 2015 y junio de 2018, de las cuales 4 fueron excluidas luego de firmar consentimiento por morbilidad operatoria y recomendación del anestesiólogo. La edad media de las pacientes fue 56,2 (35-83). El índice de masa corporal 27,4 (19,4-50 kg/m²) Las características demográficas y la vía de abordaje están descritas en la Tabla 1.

En 36 pacientes se utilizó azul de isosulfán: 20 tenían carcinoma de endometrio de bajo riesgo y 16 de alto riesgo. En 28 pacientes utilizamos ICG: 8 carcinomas de endometrio de alto riesgo y 10 de bajo riesgo. Diez pacientes tenían diagnóstico de carcinoma de cérvix. Siguiendo la práctica habitual de nuestro centro, se realizó linfadenectomía pelviana posterior a la evaluación del GC en pacientes con carcinoma de endometrio de alto riesgo y cáncer de cérvix. La detección de al menos un GC fue del 94,4% para el azul (34/36) y de 96,4% para el ICG (27/28). La tasa de detección bilateral fue del 75% (27/36) para el azul y 96,4% para ICG (27/28). Hubo una significancia estadística a favor del ICG para la detección bilateral del GC (p: 0,018). La localización principal fue la región obturatriz 27,6% en ambos carcinomas. (Fig. 3)

En pacientes con BMI mayor a 25 encontramos que la tasa de detección bilateral con AI fue del 75% (18/24) mientras que la detección bilateral cuando se hizo la marcación con ICG fue del 92% (12/13). Esta diferencia para este grupo de pacientes con BMI alto no fue estadísticamente significativa (p: 0,15)

El efecto adverso más frecuente fue la desaturación en las pacientes en quienes se utilizó azul. Ocurrió en el 30,5% de las pacientes (11/36). Cabe destacar que se trata de un efecto paradójico de la oximetría de pulso que no repercute sobre la perfusión de los órganos. En casos que hubo dudas acerca de la intubación se realizó la medición de gases en sangre los cuales fueron normales. En 2 pacientes se evidenció coloración azul de piel y mucosas en el postoperatorio inmediato, el mismo fue transitorio y no interfirió

en el tiempo de internación. Una sola paciente sin antecedentes a alergias conocidas presentó un rash cutáneo que se interpretó como alergia al colorante.

Una paciente (3,5%) en la que se usó ICG presentó lesión vesical en la búsqueda del ganglio centinela. No hubo lesiones vasculares ni nerviosas relacionadas con la técnica. Se evaluaron en total 188 GC (98 derechos y 90 izquierdos), de los cuales 87 fueron con ICG. A su vez, se evaluaron 267 ganglios no centinelas.

El estudio anatómo-patológico por diferido informó 8 macro metástasis (8/188 4,2%) y 2 micro metástasis (2/188 1,06%). Todos estos en casos de GC con ICG. Una paciente con GC bilateral positivo presentó 7 ganglios aórticos patológicos. Ningún GC con azul fue positivo. Sólo una paciente de este grupo presentó un ganglio aórtico positivo con pelvianos y centinelas negativos. Cuando se analizan estos resultados solo con el colorante ICG, vemos que la incidencia de macrometástasis fue de 9,1% y micrometástasis 2,2%. No se reportaron falsos negativos para la evaluación pelviana de enfermedad ganglionar metastásica.

Se realizó reinyección del colorante por no identificar canalículo o ganglio en el 33% de las pacientes (12/36) con azul y en 3,5% (1/28) de ICG.

Discusión

Este es el primer reporte en Argentina en describir las tasas de detección de ganglio centinela con verde indocianina producido en Argentina comparando los resultados con el colorante azul de isosulfán.

Son muchos los estudios publicados y en curso que buscan demostrar la utilidad de la biopsia de ganglio centinela en tumores ginecológicos, para disminuir la morbilidad asociada a la linfadenectomía. Incluso se ha agregado este procedimiento en las guías de la NCCN de carcinoma de endometrio y de cérvix^{8,9}. Además de que algunos centros ya lo han incluido como estándar de tratamiento en tumores cervicales menores a 2cm de bajo riesgo³

La tasa de detección de ganglio centinela es variable según las diferentes publicaciones^{10, 11, 12, 13, 14, 15}. Además de la técnica quirúrgica utilizada en relación al sitio de inyección y tipo de colorante, las tasas mejoran con la experiencia del equipo quirúrgico¹⁶. En este estudio, todas las pacientes fueron operadas por un mismo equipo, con experiencia previa en detección de centinela y se utilizó una misma técnica estandarizada publicada previamente¹⁶ lo cual puede estar relacionado con las altas de detección.

A pesar del bajo número de pacientes en quienes se realizó linfadenectomía, pudimos evaluar la incidencia de macrometástasis (8/188 4,2%) y de micrometástasis (2/188 1,06%). Y dada la baja tasa de compromiso ganglionar en el grupo estudiado, no se pueden sacar conclusiones fuertes en términos de sensibilidad del método. Un estudio reciente reportó una sensibilidad del 97,2% con un valor predictivo negativo de 99,6% usando verde indocianina para la detección. Si a estos valores le agregamos que la posibilidad de encontrar metástasis en el centinela es estadísticamente significativa, el uso de ganglio centinela parece ser promisorio en la estadificación del cáncer ginecológico¹⁸

En países en vías de desarrollo, el acceso a tecnologías que permitan detectar ganglios con ICG va a estar demorado por los costos que representa el uso cotidiano de estas herramientas. El costo del azul isosulfán no difiere de otros azules, y no es necesario para la técnica descrita más que el equipo de laparoscopia que se utiliza

cotidianamente. En relación al agregado de Tecnecio como técnica sola o combinada ha sido reportado por algunos autores como un factor que mejora la tasa de detección⁷. Este marcador no fue incluido en nuestro estudio porque no contamos con la sonda de detección por vía laparoscópica, y creemos que es difícil de reproducir porque se debe contar además con un servicio de medicina nuclear para la marcación correcta de la paciente.

Las ventajas descriptas del ICG parecen ser muchas, además de ofrecer mayores tasas de detección bilateral¹⁹: facilita la visualización intraoperatoria de los canales linfáticos en tiempo real, no tiñe el campo quirúrgico y penetra mejor en los tejidos, lo cual es de mayor importancia en pacientes obesas en quienes las tasas de detección se ven disminuidas²⁰. Inclusive se logran identificar ganglios linfáticos en áreas que tradicionalmente no serían exploradas²¹

En nuestro trabajo encontramos alta tasa de detección global tanto con azul como con ICG, pero con una significativa superioridad del ICG en detección bilateral 75% vs 96,4% (p:0,018)

Con respecto a la influencia del BMI, en las pacientes que se utilizó azul, 24 tenían BMI >25. De estas se encontró el ganglio bilateralmente en el 75% (18/25). Dicho de otra forma, de las 8 pacientes en quienes se encontró el ganglio unilateralmente o no se encontró ningún ganglio, un 62% tenían BMI >25.

En las pacientes en que se utilizó ICG el 46 % tenían BMI >25, incluida la única paciente en quien no se encontró ningún centinela. La tasa de detección bilateral en este grupo fue del 92%, aunque sin significancia estadística (p:0.15) probablemente por el grupo reducido estudiado, esta ventaja del ICG podría ser útil para evaluar en la gran mayoría de los casos la estadificación de pacientes con cáncer de endometrio pudiendo establecer el estadio de la enfermedad con una técnica menos mórbida para la paciente. Sería importante realizar la validación en términos de sensibilidad lo cual se va a lograr incluyendo mas pacientes de alto riesgo y cáncer de cérvix en las cuales se evalúe por diferido el ganglio centinela y la linfadenectomía. También se requiere la validación multicéntrica, que nos permita hablar de la reproducibilidad de este método.

Creemos que, en un futuro cercano, la posibilidad de lograr una correcta estadificación usando solo la biopsia de un ganglio representativo de cada hemipelvis podrá reemplazar a la linfadenectomía sistemática, ofreciéndole a la paciente una mejor indicación de adyuvancia sin la necesidad de una extensa disección ganglionar. Con estudios mas concluyentes que demuestren que las decisiones puedan tomarse a partir la biopsia de GC, podremos evitar la morbilidad asociada a la linfadenectomía sin afectar la capacidad de detección de metástasis ganglionares

Agradecimientos

Queremos agradecer a todas las pacientes que aceptaron participar del estudio. Al equipo de médicos, enfermeros, instrumentadoras, personal de quirófano del hospital británico de buenos aires y al laboratorio Bacon, todos activos colaboradores en la realización de este proyecto

Tabla 1.	media
Edad al diagnóstico	56,2
BMI	27,4
Tipo tumoral	n
Carcinoma cuello	10
Carcinoma de endometrio	58
alto riesgo	24
bajo riesgo	34
Cirugia	n
Laparoscópica	60
abierta	3
laparoscopica convertida	1

Fig. 1. Técnica de inyección

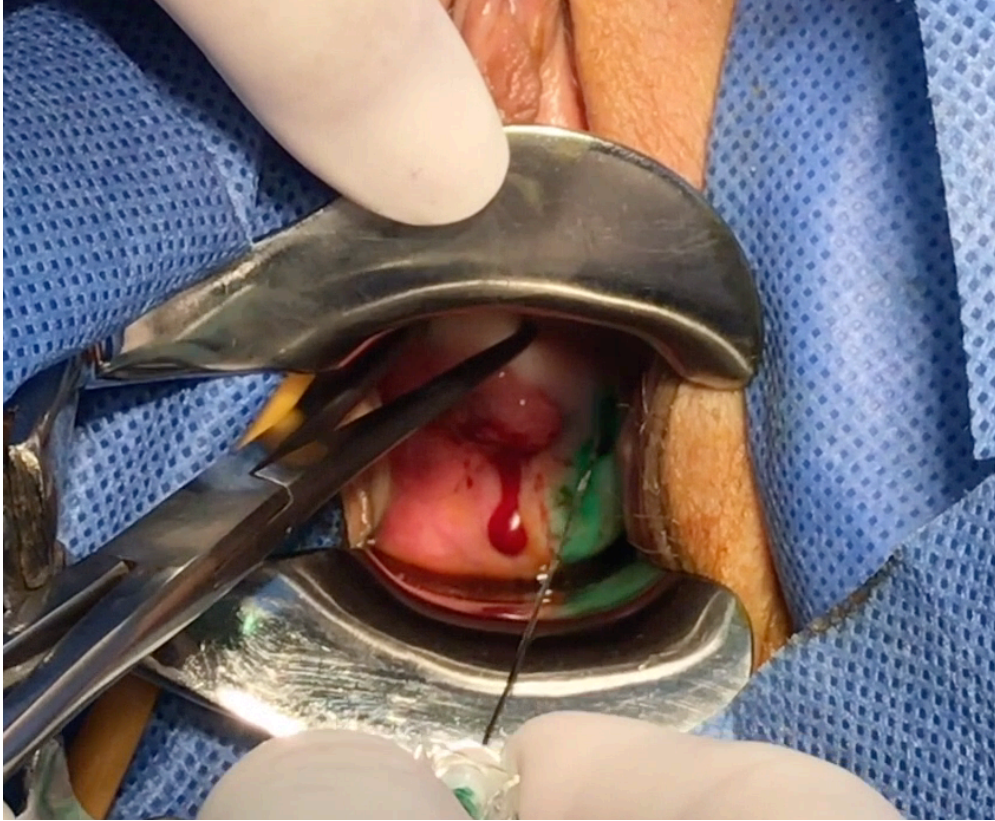


Fig 2 : ganglio centinela iliaco externo marcado con ICG

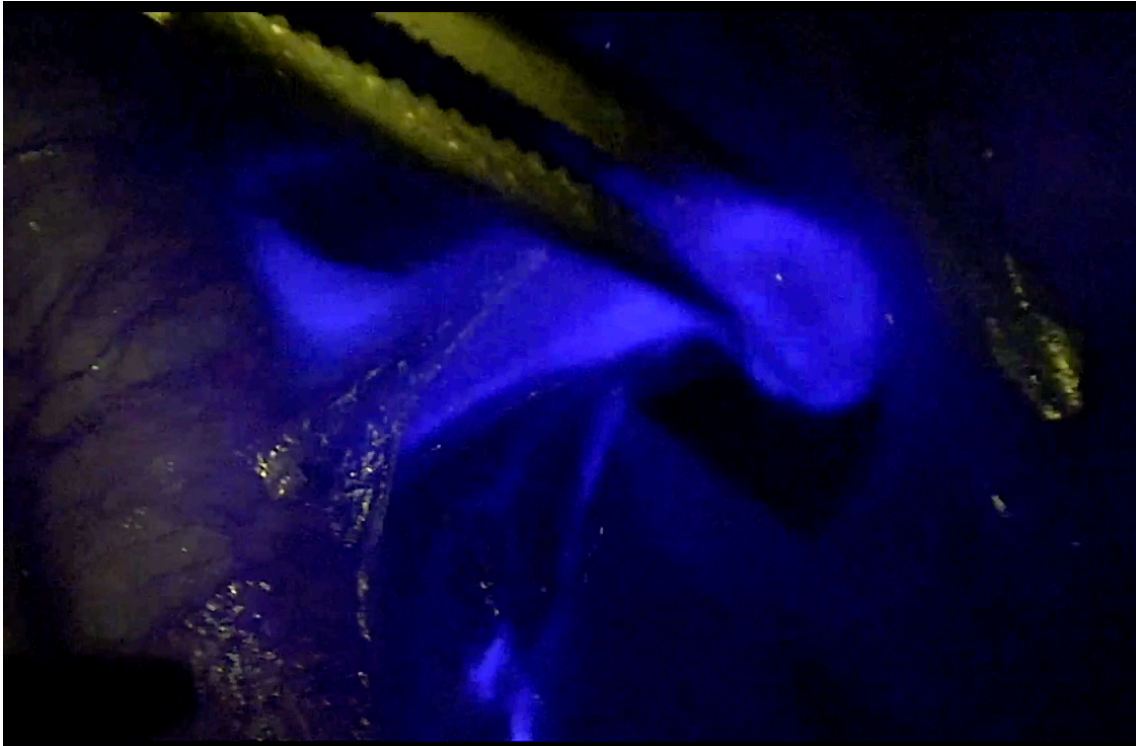
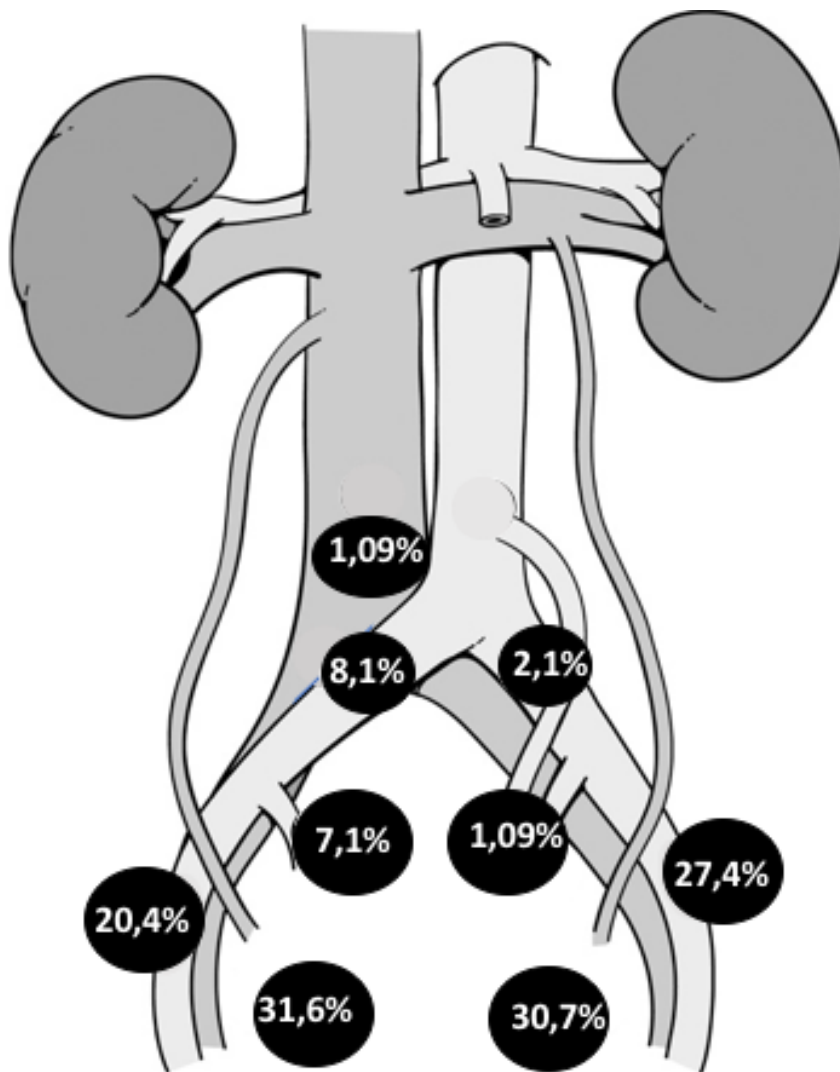


Figura 3. Localizaciones mas Frecuentes



Referencias

1. Jemal A, Siegel R, Ward E, Hao Y, Xu J, Thun MJ. *Cancer statistics, 2009.* *CA Cancer J Clin.* 2009; 59 (4); pág. 225.
2. Levenback C, Burke TW, Gershenson DM, Morris M, Malpica A, Ross MI, et al. *Intraoperative lymphatic mapping for vulvar cancer.* *Obstet Gynecol* 1994;84:163-167
3. G. Salvo, et al., *Sensitivity and negative predictive value for sentinel lymph node biopsy in women with early-stage cervical cancer,* *Gynecol Oncol* (2017), <http://dx.doi.org/10.1016/j.ygyno.2017.02.005>
4. Hogberg T. *Adjuvant chemotherapy in endometrial cancer.* *Int J Gynecol Cancer* 2010; 20: S57–59.
5. Khoury-Collado , Abu-Rustum. *lymphatic mapping in endometrial cáncer: a literatura review of current techniques and results.* *Int J Gynecol Cnacer* 2008;18:1163-1168
6. Kang, Jong Yoo, Jong Ha Hwang, et al. *Sentinel lymph node biopsy in endometrial cancer: Meta-analysis of 26 studies.* *Gynecologic Oncology* 123 (2011) 522–527
7. How, Gotlieb, Press, et al. *Comparing indocyanine green, technetium, and blue dye for sentinel lymph node mapping in endometrial cancer.* *Gynecologic Oncology* 137 (2015) 436–442
8. https://www.nccn.org/professionals/physician_gls/pdf/uterine.pdf
9. https://www.nccn.org/professionals/physician_gls/pdf/cervical.pdf

- 10.. *Raspagliesi F, Ditto A, Kusamura S et al. Hysteroscopic injection of tracers in sentinel node detection of endometrial cancer: a feasibility study. Am J Obstet Gynecol 2004;191:435–9.*
11. *Frumovitz M, Bodurka DC, Broaddus RR et al. Lymphatic mapping and sentinel node biopsy in women with high-risk endometrial cancer. Gynecol Oncol 2007;104:100–3.*
12. *Niikura H, Okamura C, Utsunomiya H et al. Sentinel lymph node detection in patients with endometrial cancer. Gynecol Oncol 2004; 92:669–74.*
13. *Fersis N, Gruber I, Relakis K et al. Sentinel node identification and intraoperative lymphatic mapping. First results of a pilot study in patients with endometrial cancer. Eur J Gynaecol Oncol 2004;25:339–42*
14. *Ballester M, Dubernaud G, Lecuru F, et al. Detection rate and diagnostic accuracy of sentinel-node biopsy in early stage endometrial cancer: a prospective multicentre study (SENTI-ENDO) Lancet Oncol 2011;published online April 12. DOI:10.1016/S1470-2045(11)70070-*
15. *Abu-Rustum NR. J Obstet Gynaecol Res. 2014 Feb;40(2):327-34. Update on sentinel node mapping in uterine cancer: 10-year experience at Memorial Sloan-Kettering Cancer Center.*
16. *Khoury-Collado, Glaser , Zivanovic, et al. Improving sentinel lymph node detection rates in endometrial cancer: How many cases are needed? Gynecologic Oncology 115 (2009) 453–455*
17. *Di Guilmi J , Darin MC, Maya AG, Detección de ganglio centinela por laparoscopia en cáncer de endometrio, presentación oral . AAGO 2015.*

18. Rossi E, Kowalski, Scalici. *A comparison of sentinel lymph node biopsy to lymphadenectomy for endometrial cancer staging (FIRES trial): a multicentre, prospective, cohort study* *Lancet Oncol* 2017; 18: 384–92
19. Jewell E, Huang JJ, Abu Rustum N, et al. *Detection of sentinel lymph nodes in minimally invasive surgery using indocyanine green and near infrared fluorescence imaging for uterine and cervical malignancies.* *Gynecol Oncol* 2014; 133:274-277.
20. Buda A, Bussi B, Di Martino G, Di Lorenzo P, Palazzi S, Grassi T, Milani R, *Sentinel lymph node mapping with near-infrared fluorescent imaging using Indocyanine Green: a new tool for laparoscopic platform in patients with endometrial and cervical cancer,* *The Journal of Minimally Invasive Gynecology* (2015), doi: 10.1016/j.jmig.2015.09.022.
21. Darin MC, Gómez-Hidalgo NR, Westin SN, Soliman PT, Escobar PF, Frumovitz M, Ramirez PT, *Role of indocyanine green (ICG) in sentinel node mapping in gynecologic cancer: Is fluorescence imaging the new standard?,* *The Journal of Minimally Invasive Gynecology* (2015), doi:10.1016/j.jmig.2015.10.011.