

Revista FASGO



Volumen 18
Nº 3 - Septiembre de 2019

Federación Argentina de Sociedades
de Ginecología y Obstetricia

Cáncer de cuello y endometrio en la era del ganglio centinela. Hallazgos histopatológicos en pacientes con carcinoma de endometrio y cérvix con biopsia de ganglio centinela: manejo y evolución post operatoria

Autores: Darin MC, Di Guilmi J, Toscano M, García Z M, Rampulla R, Maya AG.

Resumen:

Introducción: El uso de ganglio centinela (GC) para cáncer de cuello (CC) y endometrio (CE) se encuentra cerca de ser un estándar. permitiría identificar pacientes de bajo riesgo con enfermedad ganglionar no sospechada, y en el caso del CE de alto riesgo evitar linfadenectomías sistemáticas. El uso del ultrastaging e inmuno histoquímica (IHQ) conlleva un aumento de diagnóstico de Micro metástasis y Células tumorales aisladas, pero faltan datos en relación a cuál es el tratamiento adyuvante adecuado en estos casos.

Objetivos: Realizar un análisis anatómo patológico (AP) y evolutivo de las pacientes con CE y CC incluidas en el protocolo de biopsia de GC. Evaluar la tasa de compromiso ganglionar y reportar la adyuvancia recibida. Evaluar también la sensibilidad y especificidad del GC

Materiales y Métodos: Análisis sobre un grupo de pacientes incluidas en estudio prospectivo de biopsia de GC en CE y CC. Se incluyeron todas las pacientes en quienes se realizó la tinción con verde de indocianina (ICG). Se analizó la AP final y el tratamiento adyuvante, con especial interés en las pacientes con bajo volumen tumoral en los ganglios centinelas. Se evaluó además el grupo de pacientes en quienes se realizó linfadenectomía lumbo aórtica, y su evolución posterior.

Resultados: Se incluyeron el total 59 pacientes. 41 con diagnóstico de CE (22 de bajo riesgo y 19 de alto riesgo) y 18 con CC. se utilizó 1.25 mg de ICG cervical. En 58/59 pacientes se detectó al menos un GC (detección global 98,3%). El 54/59 se detectó el GC en forma bilateral (detección bilateral 91,5%). A 18 pacientes en el grupo de CE se les realizó linfadenectomía pelviana, A las pacientes con CC se les realizó linfadenectomía pelviana a todas. A 6 pacientes se les realizó linfadenectomía lumboaórtica, 5 en el grupo de CE de alto riesgo y 1 en CC. 11 pacientes tuvieron enfermedad ganglionar. En las 11 se identificó el GC bilateral. La sensibilidad del GC fue del 100% (11/11), sin falsos negativos. 3 pacientes tuvieron ganglios pelvianos no centinela patológicos. En todas ellas se identificó enfermedad macroscópica en el GC. Con respecto a las pacientes que realizaron linfadenectomía lumbo aórtica, Las 6 pacientes tuvieron detección bilateral del GC. No hubo pacientes son ganglios aórticos positivos sin enfermedad pelviana. A 22 Pacientes sólo se les realizó biopsia de GC. Todas con CE. En tres inicialmente de bajo riesgo se evidenció enfermedad ganglionar. En total son 4 las pacientes que presentaron enfermedad en el GC con bajo volumen tumoral: 3 en el grupo de CE y 1 en CC. Todas recibieron adyuvancia.

Conclusión: La presencia de micro metástasis parece tener un peor pronostico y seria una indicación de adyuvancia. En nuestro caso todas recibieron tratamiento radiante posterior, y

no todas presentaban otro factor de riesgo. dos de ellas se encontraban en el grupo de pacientes con CE de bajo riesgo. Una tercer paciente dentro de este grupo presentó macro metástasis, que de no haber sido por la implementación del GC, no se hubiera identificado. No hubo ninguna paciente con ganglios aórticos positivos con pelvianos negativos. Consideramos que la biopsia de GC con linfadenectomía pelviana selectiva por hemipelvis en caso de no identificar el centinela, podría ser una opción válida para evitar la linfadenectomía en CE de alto riesgo.

Introducción

La biopsia de ganglio centinela (GC) ha demostrado en múltiples tipos de cáncer, ser una opción segura para la detección de metástasis ganglionares, como en carcinoma de mama, gástrico y melanoma¹. En tumores ginecológicos fue descrito por primera vez por el Dr. Charles Levenback en 1994 en carcinoma de vulva². Mientras que en esos tumores es hoy en día rutinario, en carcinoma de cuello y endometrio es una técnica emergente la cual se encuentra cerca de ser un estándar en la estadificación quirúrgica.

En carcinoma de cérvix, el compromiso ganglionar es el factor pronóstico más importante, condicionando el agregado de tratamiento adyuvante. Por esta razón el tratamiento estándar incluye siempre la linfadenectomía pelviana sistemática. La incidencia de metástasis en estadios iniciales es del 15-20%, por lo que hasta un 85% de las pacientes serán sometidas a la linfadenectomía de manera innecesaria³, aumentando el riesgo de complicaciones en relación al procedimiento: sangrados, lesiones nerviosas, linfedema y eventos trombóticos.

Con respecto al carcinoma de endometrio, aunque la más reciente estadificación FIGO incluye la evaluación ganglionar, el rol de la linfadenectomía sigue siendo discutido. En estadios iniciales la incidencia de metástasis linfática es del 5% según reportes, pudiendo llegar a un 40 % dependiendo de la invasión miometrial y el grado histológico. El beneficio potencial de la detección de metástasis ganglionar en el grupo de bajo riesgo estaría relacionado con poder ofrecer a este tipo de pacientes un tratamiento adyuvante ajustado a su estadio⁴; y en el caso del carcinoma de endometrio de alto riesgo, con un adecuado mapeo, evitar linfadenectomías sistemáticas.

Además, El uso del ultrastaging e IHQ para la evaluación anatómo patológica conlleva un aumento de diagnóstico de Micro metástasis (células tumorales $>0,2 <2\text{mm}$) y Células tumorales aisladas (ITC) (células tumorales $<0,2\text{mm}$). Estudios recientes muestran que tanto en cáncer de endometrio como en cérvix, las tasas de detección de compromiso ganglionar son mayores con la utilización de esta técnica. Pero en contrapartida, faltan datos en relación a cuál es el tratamiento adyuvante adecuado en estos casos.

Existen diversas estrategias en relación a la técnica quirúrgica (inyección cervical, en fondo uterino, en endometrio vía histeroscópica) y los marcadores usados: azul patente, azul isosulfan (AI), sustancias radioactivas, verde indocianina (ICG) con diferentes tasas de detección según combinación utilizada. La inyección a nivel cervical ha demostrado lograr buenas tasas de detección⁵, aun en el carcinoma de endometrio. Inclusive pueden usarse varias vías de inyección, pero se sugiere siempre incluir la inyección cervical⁶.

En relación al tipo de marcador, existe una tendencia a nivel mundial del uso de ICG, el cual ha demostrado mayores tasas de detección bilateral usado como único colorante en comparación con el resto⁷. Este trabajo fue realizado con una torre de laparoscópica Storz Spies y el ICG fue provisto y producido localmente por el laboratorio Bacon (Buenos Aires,

Argentina) dentro de protocolo aprobado por el Registro Nacional de Investigaciones en Salud (RENIS) para este fin.

Objetivos

Realizar un análisis histopatológico y evolutivo de las pacientes tratadas en el servicio con carcinoma de endometrio y cérvix incluidas en el protocolo de biopsia de ganglio centinela. Evaluar la tasa de compromiso ganglionar, reportar el tipo de adyuvancia recibida y si el hallazgo en el ganglio centinela fue determinante para tal decisión. Evaluar también la sensibilidad y especificidad del ganglio centinela en pacientes con carcinoma de endometrio de alto riesgo y cáncer de cuello en quienes se completo la estadificación con linfadenectomía sistemática.

Materiales y Métodos.

Análisis sobre un grupo de pacientes incluidas en estudio prospectivo de biopsia de ganglio centinela en carcinoma de endometrio y cérvix. Se incluyeron todas las pacientes dentro de estos protocolos en quienes se realizó la tinción con verde de indocianina. Se analizó el resultado anátomo patológico final y el tratamiento adyuvante recibido, con especial interés en las pacientes con bajo volumen tumoral en los ganglios centinelas. Se evaluó además el grupo de pacientes en quienes se realizó linfadenectomía lumbo aortica, y su evolución posterior.

Resultados

Se incluyeron el total 59 pacientes. 41 con diagnóstico de carcinoma de endometrio. 22 inicialmente de bajo riesgo y 19 en grupo de alto riesgo. 18 pacientes con carcinoma de cérvix. En todas se utilizó como marcador 1.25 mg de verde de indocianina, con inyección cervical, en hora 3 y hora 9, 1ml superficial y 1 ml profundo.
BMI promedio 26,4

El tipo histológico inicial en carcinoma de endometrio: 26 endometroide, 12 histologías desfavorables, 3 con histologías infrecuentes. El grado histológico: 14 G1, 15 G2, 9 G3.

En carcinoma de cérvix: 12 escamoso, 6 adenocarcinoma

La vía de abordaje en carcinoma de endometrio fue laparoscópica en 37 pacientes, abierta en 2 y laparoscópica convertida en 2.

En carcinoma de cérvix: 12 histerectomía radicales laparoscópicas, 4 Traquelectomía laparoscópicas, 2 histerectomías radicales abiertas con biopsia centinela laparoscópico.

En 57/59 pacientes se detectó al menos un ganglio centinela (detección global 96,6%). El 54/59 se detectó el ganglio centinela en forma bilateral (detección bilateral 91,5%)

El número total de ganglios centinelas hallados fue de 162: 74 derechos, 88 izquierdos.

A 18 pacientes en el grupo de carcinoma de endometrio se les realizó linfadenectomía pelviana, de las cuales en 2 fue unilateral. 13 de este grupo se encontraban en el grupo de alto

riesgo y 5 en el de bajo riesgo. La causa de linfadenectomía pelviana en estas últimas 5 fue: por presentar tumor mayor a 2 cm en la congelación en 3 pacientes. 1 de ellas presentaba ganglios macroscópicamente sospechosos y la patología final informo carcinoma G3. La quinta paciente presentaba adenocarcinoma endometroide G1 con un foco de G3 en la biopsia inicial. En ella se encontró el centinela de forma unilateral y se completo la linfadenectomía en la hemipelvis negativa para centinela.

La otra paciente en quien se realizó linfadenectomía pelviana unilateral es una paciente en el grupo de alto riesgo de 91 años, en quien por cuestiones de morbilidad y acortamiento de tiempos quirúrgicos sólo se realizó la linfadenectomía en la hemipelvis negativa para centinela.

Las 6 pacientes en el grupo de alto riesgo en quienes no se realizo LP: 2 fueron estadios avanzados con citorreducción. 2 discordancia con la congelación. 1 elevada morbilidad operatoria. En las 6 se identifico el centinela en forma bilateral

En el grupo de pacientes con carcinoma de cérvix se les realizó linfadenectomía pelviana a todas, posterior a la detección de centinela.

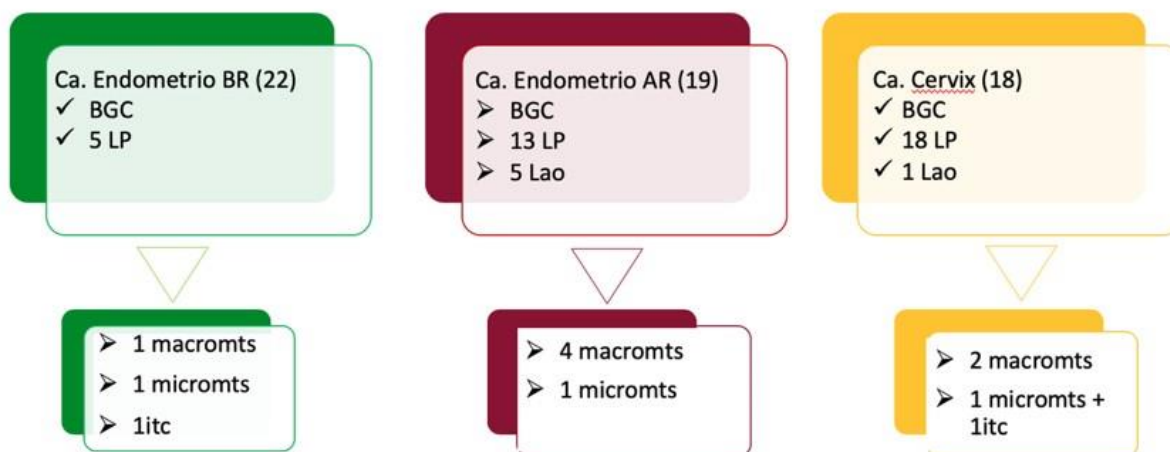
A 6 pacientes se les realizó linfadenectomía lumboaórtica, 5 en el grupo de carcinoma de endometrio de alto riesgo y 1 en carcinoma de cérvix. Este ultima paciente la indicación fue sospecha de ganglio pelviano positivo en la congelación.

El total de ganglios no centinela obtenidos fue de 204 ganglios pelvianos y 37 aórticos

11 pacientes tuvieron enfermedad en el ganglio centinela (fig 1). En las 11 se identificó el ganglio centinela en forma bilateral. La patología final de los ganglios reveló macro metástasis (7), micro metástasis (3) y 2 con células tumorales aisladas. (un ganglio tenia micro metástasis y ITC). Evaluado por grupos de riesgo, la incidencia de compromiso ganglionar fue:

- CE bajo riesgo: 4,5% macro metástasis, 4,5%micro metástasis, 4,5% ITC
- CE alto riesgo: 21,5% macro metástasis, 5,2% micro metástasis
- CC: 11,1% macro metástasis, 5,5% micro metástasis + itc

Fig 1: BCG: biopsia de ganglio centinela. LP: linfadenectomía pelviana. Lao: linfadenectomía lumboaórtica.



3 pacientes tuvieron ganglios pelvianos no centinela patológicos. En todas ellas se identificó enfermedad macroscópica en el ganglio centinela. 1 de ellas se encontraba en el grupo de bajo riesgo de carcinoma de endometrio. Las otras dos tenían enfermedad avanzada al momento de la cirugía. 1 de estas últimas tenía un ganglio aórtico positivo.

En aquellas pacientes que se realizó ganglio centinela y linfadenectomía posterior no se encontraron falsos negativos (Ganglio centinela negativo con linfadenectomía positiva) , por lo cual para este grupo de pacientes la sensibilidad fue del 100%.

Con respecto a las 6 pacientes q realizaron linfadenectomía lumbo aórtica (detalles tabla 1), 5 se encontraban en el grupo de carcinoma de endometrio y 1 en carcinoma de cérvix. Las 6 pacientes tuvieron detección bilateral del ganglio centinela. Solo 1 paciente tuvo ganglios aórticos positivos con pelvianos y centinelas positivos. No hubo pacientes con ganglios aórticos positivos sin enfermedad pelviana.

El numero promedio de ganglios hallados fue de 6 ganglios por paciente

Tabla 1: IM: infiltración miometrial final. ILV: invasión linfo vascular. AP GC: anatomía patológica ganglio centinela. LE: libre de enfermedad

carcinoma	Histología inicial	grado	IM	ILV	AP GC	AP ganglio no centinela	Estadio	adyuvancia	seguimiento
endometrio	<u>serosopapilar</u>	G2	<50%		negativos	negativos	IA	QT HDVT	LE
endometrio	<u>endometroide</u>	G3	<50%		negativos	negativos	IA	no	LE
endometrio	<u>endometroide</u>	G3	>50%		positivos	Positivos <u>pelv</u> y <u>aor</u>	IIIC2	QT RT <u>pelv</u> (no completo tto)	falleció
endometrio	<u>carcinosarcoma</u>		<50%		negativos	negativos	IA	RT pelviana	LE
endometrio	<u>serosopapilar</u>	G2	>50%		positivos	Positivos <u>pelv</u>	IIIC1	QT RT <u>pelv</u>	En tratamiento
cuello	<u>escamoso</u>			no	negativos	negativos	IB1	no	LE

A 21 Pacientes sólo se les realizó biopsia de ganglio centinela. Todas en el grupo de carcinoma de endometrio. En 20 se identificaron los ganglios centinela bilateralmente. En dos de las pacientes inicialmente de bajo riesgo se evidenció enfermedad ganglionar: micro metástasis y células tumorales aisladas, lo que condicionó la aplicación de tratamiento adyuvante (tabla 2)

Tabla 2: IM: infiltración miometrial final. ILV: invasión linfo vascular. AP GC: anatomía patológica ganglio centinela. LE: libre de enfermedad

Histología final	grado	IM	AP GC	FR	Estadio	adyuvancia	seguimiento
Endometroide		>50	negativos		IB	RT PELV	LE
Endometroide	2	<50	micromts	Patrón invasión melf	IIIC1	RT PELV	LE
Endometroide	1	<50	negativos		IA	no	LE
Endometroide	1	<50	negativos	Extensión a <u>itsmo</u>	IA	HDVT	LE
Endometroide	1	<50	negativos		IA	no	LE
Endometroide	1	<50	negativos		IA	no	LE
Endometroide	1	<50	negativos		IA	no	LE
endometroide	1	<50	Tejido adiposo		IA	no	LE
endometroide	2	<50	negativos		IA	QT (sincronico urotelial ovario)	LE
Endometroide	1	<50	negativos		IA	no	LE
Endometroide	1	<50	negativos	70mm	IA	HDVT	LE
Endometroide	2	<50	negativos	40mm	IA	HDVT	LE
Células claras	2	<50	ITC	ILV	IA	QT RT pelv	
Células claras	1	<50	negativos		IA	QT	LE
<u>Glassy cell</u>	2	>50	negativos		IB	no	LE
endometroide	1	<50	negativos		IA	no	LE
Endometroide	2	<50	negativos		IA	HDVT	LE
escamoso	3	>50	negativos	Extensión a <u>itsmo</u>	IV	QT RTpelv	falleció
<u>mucinoso</u>	1	<50	Negativos		IA	HDVT	LE
Células claras	3	<50	negativos		IA	HDVT	LE

Con respecto a las pacientes con ganglio centinela positivo con bajo volumen tumoral. Son 4 en total, 3 en el grupo de carcinoma de endometrio y 1 en cérvix. (tabla 3)

Tabla 3: G: grado. IM: infiltración miometrial final. ILV: invasión linfo vascular. AP GC: anatomía patológica ganglio centinela. LE: libre de enfermedad

carcinoma	Histología final	G	IM	IL V	AP GC	Otros hallazgos en la AP	Estadio figo	Adyuvancia	Segui
<u>cervix</u>	Adenocarcinoma			si	Micro + <u>itc</u>	Parametrio con embolia vascular, extensión a <u>itsmo</u> y metástasis ovario	IB1	QT RT concurrente	LE
endometrio	<u>Celulas claras</u>	2	<50	si	<u>itc</u>		IA	QT RT pelv	En <u>tto</u>
endometrio	células claras	2	>50		Micro		IIIC1	RT pelv HDVT	LE
endometrio	endometroide	2	<50		Micro	Patrón de invasión <u>melf</u>	IIIC1	RT pelv	LE

Las 4 pacientes recibieron tratamiento adyuvante. La paciente con carcinoma de cérvix presentaba otro factores de riesgo que condicionaron la adyuvancia. En el caso de los carcinomas de endometrio se indicó quimioterapia en los casos con estirpe histológica de alto riesgo. Con respecto al tratamiento radiante solo 1 presentaba invasión miometrial > a 50%. 1 paciente tenia además invasión linfovascular. La tercer paciente no asociaba otro factor de riesgo.

Discusión

Este es el primer análisis sobre los hallazgos histopatológicos en pacientes con carcinoma de endometrio y de cérvix, dentro de un protocolo de biopsia de ganglio centinela.

Si bien aun no es una técnica estándar, son muchos los estudios que han demostrado la utilidad del ganglio centinela en tumores ginecológicos, disminuyendo la morbilidad asociada a la linfadenectomía. Inclusive se ha agregado este procedimiento en las guías de la NCCN de carcinoma de endometrio y de cérvix 8 9. Además de que algunos centros ya lo han incluido como estándar de tratamiento en tumores cervicales menores a 2cm de bajo riesgo³.

La tasa de detección de ganglio centinela es variable según las diferentes publicaciones 10-15. Además de la técnica quirúrgica utilizada en relación al sitio de inyección y tipo de colorante, las tasas mejoran con la experiencia del equipo quirúrgico 16. En este estudio, todas las pacientes fueron operadas por un mismo equipo, con experiencia previa en detección de centinela y se utilizó una misma técnica estandarizada publicada previamente 17 lo cual puede estar relacionado con las altas tasas de detección. La detección global en nuestro grupo fue de 96,6% y la detección bilateral de 91,5%.

Si bien sólo se realizó linfadenectomía lumbo aórtica en un bajo número de pacientes (6), en todas ellas se identificó el ganglio centinela en forma bilateral. Sólo una paciente tuvo ganglios aórticos positivos con pelvianos positivos.

Soliman et al.¹⁸ establece que la biopsia de ganglio centinela con linfadenectomía específica por lado en el caso de no identificar el centinela, sería suficiente para la estadificación de carcinoma de endometrio al alto riesgo, con tasa de falsos negativos del 1,4%.

El SHREC trial ¹⁹ establece además en este grupo de pacientes, que con el ultrastaging, la posibilidad de metástasis aórticas aisladas, disminuye de un 2,4 a un 1%.

Un estudio reciente reportó una sensibilidad del 97,2% con un valor predictivo negativo de 99,6% usando verde indocianina para la detección. Si a estos valores le agregamos que la posibilidad de encontrar metástasis en el centinela es estadísticamente significativa, el uso de ganglio centinela parece ser promisorio en la estadificación del cáncer ginecológico 20. En nuestro cohorte de pacientes, 11 tuvieron enfermedad en el ganglio centinela. En las 11 se identificó el ganglio centinela en forma bilateral. La patología final de los ganglios reveló macro metástasis (7), micro metástasis (3) y 2 con células tumorales aisladas. La sensibilidad del ganglio centinela fue del 100% (11/11), sin falsos negativos

3 pacientes tuvieron ganglios pelvianos no centinela patológicos. En todas ellas se identificó enfermedad macroscópica en el ganglio centinela. 1 de ellas se encontraba en el grupo de bajo riesgo de carcinoma de endometrio, que de no haber sido por la implementación de la técnica del GC con exploración del retroperitoneo, no la hubiéramos identificado. Las otras dos tenían enfermedad avanzada al momento de la cirugía. 1 de estas últimas tenía un ganglio aórtico positivo.

El uso de ultrastaging puede detectar macro metástasis (células tumorales >2,0mm), micro metástasis (células tumorales >0,2 <2.00mm) y células tumorales aisladas (ITC) (<0.2mm). varios estudios han demostrado un incremento en la detección de compromiso tumoral ganglionar con esta técnica 21 22, cambiando el estadio de enfermedad de nuestras pacientes. El bajo volumen tumoral (ITC y micro metástasis) puede ser detectado en >30% de las pacientes con ganglios positivos 23 pero aun esta en discusión el impacto del bajo

volumen tumoral. En los últimos dos años han comenzado estudios para evaluar el rol de la adyuvancia en estos casos 24 25

En nuestro grupo de pacientes, la incidencia de micro metástasis fue del 5,08% (3/59) y de ITC del 3,38%. (2/59). 4 presentaron bajo volumen tumoral ganglionar en los centinelas. Las 4 pacientes recibieron tratamiento adyuvante con radioterapia pelviana. En 1 de ellas no había ningún otro factor de riesgo que justificara la indicación de adyuvancia. Es importante destacar que dos de ellas se encontraban en el grupo de pacientes con carcinoma de endometrio de bajo riesgo, que de no ser por la técnica de ganglio centinela, no se hubiera diagnosticado el compromiso ganglionar.

Al beneficio de una cirugía con menos morbilidad se le suma a la técnica de ganglio centinela su alto redito diagnóstico. La presencia de micro metástasis parece tener un peor pronóstico según recientes publicaciones y sería una indicación de tratamiento adyuvante.

Si bien son pocas las pacientes a quienes se realizó linfadenectomía lumbo aórtica, no hubo ninguna paciente con ganglios aórticos positivos con pelvianos negativos. En todas ellas se identificó el ganglio centinela en forma bilateral. Consideramos que la biopsia de ganglio centinela con linfadenectomía pelviana selectiva por hemipelvis en caso de no identificar el centinela, podría ser una opción válida para evitar la linfadenectomía en carcinomas de alto riesgo.

Bibliografía

1. Jemal A, Siegel R, Ward E, Hao Y, Xu J, Thun MJ. Cancer statistics, 2009. *CA Cancer J Clin*. 2009; 59 (4); pág. 225.
2. Levenback C, Burke TW, Gershenson DM, Morris M, Malpica A, Ross MI, et al. Intraoperative lymphatic mapping for vulvar cancer. *Obstet Gynecol* 1994;84:163-167
3. G. Salvo, et al., Sensitivity and negative predictive value for sentinel lymph node biopsy in women with early-stage cervical cancer, *Gynecol Oncol* (2017), <http://dx.doi.org/10.1016/j.ygyno.2017.02.005>
4. Hogberg T. Adjuvant chemotherapy in endometrial cancer. *Int J Gynecol Cancer* 2010; 20: S57–59.
5. Khoury-Collado , Abu-Rustum. lymphatic mapping in endometrial cáncer: a literatura review of current techniques and results. *Int J Gynecol Cancer* 2008;18:1163-1168
6. Kang, Jong Yoo, Jong Ha Hwang, et al. Sentinel lymph node biopsy in endometrial cancer: Meta-analysis of 26 studies. *Gynecologic Oncology* 123 (2011) 522–527
7. How, Gotlieb, Press, et al. Comparing indocyanine green, technetium, and blue dye for sentinel lymph node mapping in endometrial cancer. *Gynecologic Oncology* 137 (2015) 436–442
8. https://www.nccn.org/professionals/physician_gls/pdf/uterine.pdf
9. https://www.nccn.org/professionals/physician_gls/pdf/cervical.pdf
10. Raspagliesi F, Ditto A, Kusamura S et al. Hysteroscopic injection of tracers in sentinel node detection of endometrial cancer: a feasibility study. *Am J Obstet Gynecol* 2004;191:435–9.

11. Frumovitz M, Bodurka DC, Broaddus RR et al. Lymphatic mapping and sentinel node biopsy in women with high-risk endometrial cancer. *Gynecol Oncol* 2007;104:100–3.
12. Niikura H, Okamura C, Utsunomiya H et al. Sentinel lymph node detection in patients with endometrial cancer. *Gynecol Oncol* 2004; 92:669–74.
13. Fersis N, Gruber I, Relakis K et al. Sentinel node identification and intraoperative lymphatic mapping. First results of a pilot study in patients with endometrial cancer. *Eur J Gynaecol Oncol* 2004;25:339–42
14. Ballester M, Dubernaud G, Lecuru F, et al. Detection rate and diagnostic accuracy of sentinel-node biopsy in early stage endometrial cancer: a prospective multicentre study (SENTI-ENDO) *Lancet Oncol* 2011;published online April 12. DOI:10.1016/S1470-2045(11)70070-
15. Abu-Rustum NR. *J Obstet Gynaecol Res.* 2014 Feb;40(2):327-34.Update on sentinel node mapping in uterine cancer: 10-year experience at Memorial Sloan-Kettering Cancer Center.
16. Khoury-Collado, Glaser , Zivanovic, et al. Improving sentinel lymph node detection rates in endometrial cancer: How many cases are needed? *Gynecologic Oncology* 115 (2009) 453–455
17. Di Guilmi J , Darin MC, Maya AG, Detección de ganglio centinela por laparoscopia en cáncer de endometrio, presentación oral . AAGO 2015.
18. P.T. Soliman, et al., A prospective validation study of sentinel lymph node mapping for high-risk endometrial cancer, *Gynecol Oncol* (2017)
19. J. Persson et al. Description of a reproducible anatomically based surgical algorithm for detection of pelvic sentinel lymph nodes in endometrial cancer. *European Journal of Cancer* 116 (2019)
20. Rossi E, Kowalski, Scalici. A comparison of sentinel lymph node biopsy to lymphadenectomy for endometrial cancer staging (FIRES trial): a multicentre, prospective, cohort study *Lancet Oncol* 2017; 18: 384–92
21. Kim, C.H., et al., Pathologic ultrastaging improves micrometastasis detection in sentinel lymph nodes during endometrial cancer staging. *International Journal of Gynecologic Cancer*, 2013. 23(5): p. 964-970.
22. Raimond, E., et al., Impact of sentinel lymph node biopsy on the therapeutic management of early-stage endometrial cancer: results of a retrospective multicenter study. *Gynecologic oncology*, 2014. 133(3): p. 506-511.
23. Bogani, G., et al., Low-volume disease in endometrial cancer: The role of micrometastasis and isolated tumor cells. *Gynecol Oncol*, 2019.
24. Backes, F., et al., Sentinel lymph node (SLN) isolated tumor cells (ITCs) in otherwise stage I/II endometrioid endometrial cancer: To treat or not to treat? *Gynecologic Oncology*, 2018. 149: p. 7-8.
25. Plante, M., et al., Isolated tumor cells identified by sentinel lymph node mapping in endometrial cancer: does adjuvant treatment matter? *Gynecologic oncology*, 2017. 146(2): p. 240-246.